

# MANIPULATION DORSALE HAUTE ET COSTO-VERTÉBRALE

## GÉNÉRALITÉS

C'est une manœuvre très précise, qui peut s'effectuer de T2 à T4. Elle suppose une souffrance d'un des segments précités avec participation de la costo-vertébrale en regard.

## DESCRIPTION DE LA MANIPULATION

Nous prendrons comme exemple une souffrance T3-T4 gauche.

### ■ MISE EN POSITION

Le patient, son bras gauche placé au-dessus de la tête, est mis en décubitus latéral droit (fig. 1).

Le praticien prend appui avec son éminence thénar de la main droite sur l'articulation gauche T3-T4 (fig. 2).

Le patient est ensuite ramené en décubitus dorsal et le praticien prend alors un appui avec son éminence thénar de la main gauche au niveau des 1ère et 2ème articulations costo-sternales gauches (fig. 3).

### ■ MISE EN TENSION

Le praticien maintient fermement ses appuis costo-vertébral postérieur et costo-sternal antérieur.

### ■ MANIPULATION

Elle sera effectuée par une brève et ferme pulsion d'arrière en avant de l'appui costo-vertébral postérieur (fig. 4).

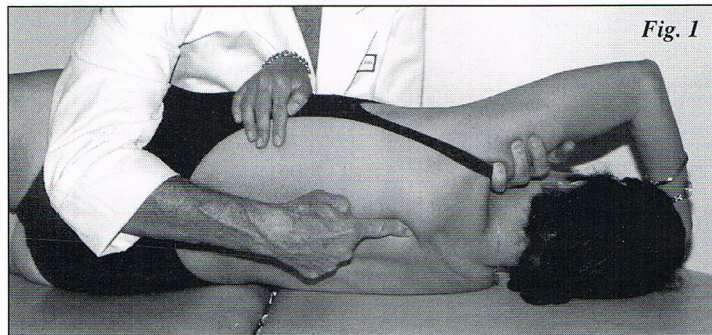


Fig. 1

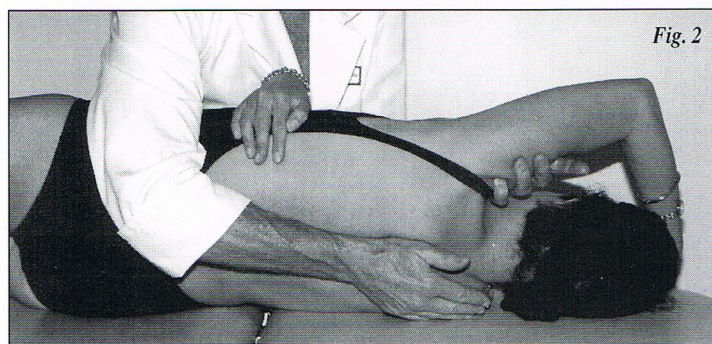


Fig. 2

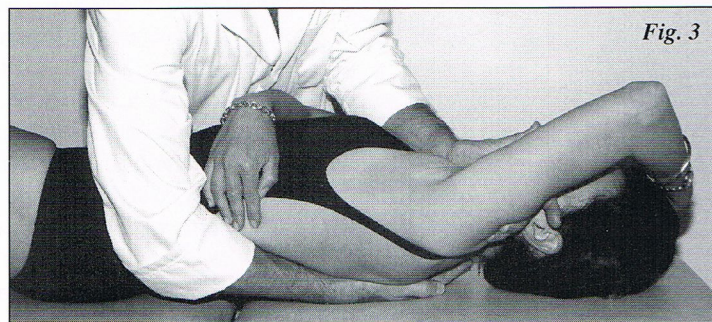


Fig. 3

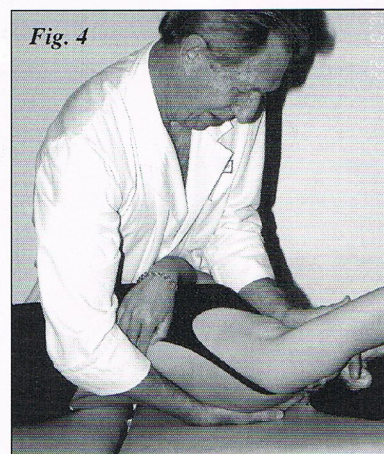


Fig. 4